Revision Bibliografica

Tratamento híbrido da doen?a coronária



Dr. Luis R. Álvarez Contreras
Centro Médico ABC, Hospital 1ro Octubre ISSSTE
México, México D.F.

Híbrido: que é produto de elementos de distinta natureza (1)

Os riscos e benefícios associados à revascularização cirúrgica (RC) e percutânea são determinantes na hora de escolher um método de revascularização. Dois grandes ensaios clínicos aleatorizados reportam um benefício da mortalidade na RC em subgrupos de pacientes. O seguimento a 5 anos do estudo SYNTAX demonstrou um benefício na mortalidade a favor da cirurgia em pacientes com anatomia complexa (SYNTAX escore ≥33) e doença de três vasos ou tronco da coronária esquerda (2).

Por outra parte, o estudo FREEDOM demonstrou que pacientes diabéticos com doença de 3 vasos tratados com RC têm melhor sobrevida ao longo prazo comparado com intervenção coronária percutânea (ICP), especialmente naqueles pacientes com doença da artéria descendente anterior que receberam uma ponte mamária esquerda (3). O benefício da RC sobre a ICP sustenta-se principalmente na excelente durabilidade das pontes de artéria mamária interna esquerda.

Por outro lado, a ICP na doença de múltiplos vasos permite uma recuperação funcional mais rápida, com resultados comparáveis à RC em pacientes com anatomia coronária de mediana ou baixa complexidade. Além disso, o estudo SYNTAX demonstrou maior tendência a acidente vascular cerebral (AVC) na RC, enquanto que o estudo FREEDOM demonstrou uma maior incidência, estatisticamente significativa de AVC no ramo cirúrgico quando comparado com ICP.

Pode se agregar a escassa durabilidade das pontes de safena reportadas o que faz questão do real beneficio da RC. Por estas e outra rações, as estratégias de revascularização híbridas que combinam procedimentos cirúrgicos menos invasivos que permitam reduzir riscos e melhorem a sobrevida, são hoje matéria de estudo.

A revascularização híbrida (RH) é tipicamente entendida como RC da artéria descendente anterior (ADA) com uso da artéria mamária interna esquerda sem circulação extracorpórea mais ICP com stents liberadores de medicamentos (DES) no resto das artérias. Isto permite garantir a melhor durabilidade de revascularização na ADA, enquanto que a utilização dos DES nos outros territórios consegue melhor durabilidade que as pontes de safena. No momento atual, a evidência da RH é muito limitada, existindo somente dois registros clínicos que a nosso juízo provêem a melhor evidência clínica que merece ser citada.

Modrau e colaboradores publicaram em Novembro de 2015 a avaliação clínica e angiográfica de 100 pacientes submetidos a RH, acompanhados prospectivamente por um ano (4). A RH consistiu em revascularização da ADA com utilização da artéria mamária interna esquerda sem circulação

extracorpórea mais ICP com DES no resto dos vasos. Uma data interessante é o momento da intervenção, naqueles pacientes com oclusão total crônica a ICP foi realizada prévio à cirurgia, para evitar uma nova intervenção no caso de falha.

No entanto, naqueles pacientes sem oclusão total, a ICP programou-se nos dias 2-5 após a cirurgia. A RC foi realizada sem circulação extracorpórea. Salvo naqueles pacientes submetidos a ICP antes da cirurgia, a dupla anti- agregação plaquetária (DAP) administrou-se com dose de carga de 300 mg de clopidogrel no dia prévio à ICP.

O ponto final primário (PFP) foi definido como o composto de morte geral, evento vascular cerebral, infarto de miocárdio (IM) e revascularização cirúrgica ou percutânea dentro do ano de seguimento. Além disso, ao ano de seguimento foi realizada angiografia coronária. O PFP na população geral foi de 20%, observando-se somente uma morte e um evento vascular cerebral.

A taxa de IM foi de 3%. O 16% (16 pacientes) precisou uma nova revascularização ao ano, 8 das quais foram no evento índice por disfunção do enxerto ou defeito técnico em 5 pacientes, 3 dos quais foram revascularização por ICP. Dos 8 restantes, 6 pacientes apresentaram um novo episódio de isquemia e 2 foram realizadas em forma programada. Dentro dos achados angiográficos ao ano (n=89) a maioria dos enxertos estavam pérvios (98%). No entanto a taxa de reestenose nos pacientes tratados com ICP foi de 10%. Em conclusão o estudo mostra que com uma adequada coordenação entre cardiologistas e cirurgiões, uma adequada seleção de pacientes e protocolização da revascularização híbrida é factível obter bons resultados, embora exista uma maior repetição da revascularização que deve ser guiada pela isquemia.

Os dados dum registro multicêntrico patrocinado pelo NIH foram recentemente publicados por Puskas JD e colaboradores (5). Foi um estudo observacional, com a finalidade de explicar as características e os desfechos clínicos de pacientes submetidos à RC de pacientes com doença coronária de múltiplos vasos e para informar o desenho dum estudo de efetividade comparativa. No período de 18 meses, 200 pacientes com RC foram comparados para 98 pacientes submetidos a PCI por doença de múltiplos vasos. O PFP foi definido como o composto de eventos cardiovasculares maiores (morte, AVC, IM e nova PCI) aos 12 meses da intervenção. Para predizer o tempo ao primeiro evento foi usado o teste de risco de Cox proporcional. Um índice de propensão foi usado para balançar ambos os grupos. A população estudada teve uma idade média de 64,2 ± 11,5 anos, 25,5% dos pacientes foram mulheres e 38,6% tiveram diabetes. O 38% tinha doença de três vasos, no entanto o 18% apresento doença do tronco da coronária esquerda (TCE).

A média do escore SYNTAX foi 19,7 ± 9,6. Dentro dos dados do procedimento, realizou-se cirurgia minimante invasiva em 38 dos 200 pacientes de RC, além disso, a maioria (76%) foi realizada em dois tempos. Ajustado pelas características basais, a taxa de eventos combinados foi melhor para o grupo de ICP aos 30 dias (HR 2,65; IC 0,8-8,4), no entanto a taxa ao ano foi similar entre os grupos (HR 1,0; IC 0,6-1,6; p=0,8) e no maior seguimento possível houve uma tendência estatística a favor do grupo RC (HR 0,8; IC 0,5-1,3) (Figura 1).

Os desfechos clínicos nos pacientes com lesão do TCE foram similares em ambos os grupos. Os autores concluem que neste primeiro estudo observacional e multicêntrico de revascularização híbrida

não existem diferenças significativas nos eventos maiores aos 12 meses de acompanhamento entre os pacientes tratados com RC ou IPC em múltiplos vasos, com uma separação das curvas de sobrevida livre de eventos em favor do grupo RC a partir dos 18 meses. Um estudo aleatorizado com seguimento em longo prazo é necessário para comparar à efetividade de ambas as estratégias de revascularização.

Uma questão de muita importância na RC é a definição dos tempos da intervenção, havendo 3 possibilidades: 1- ICP a após RC (entre 3 – 7 dias logo da RC) onde a DAP começa logo após a RC, sendo esta a estratégia mais simples. 2- realizar a ICP algumas semanas antes da RC, pelo que a RC deve ser feita baixo tratamento com DAP. 3- ICP bem logo após a RC na mesma sessão na sala híbrida, começando a DAP imediatamente após o procedimento.

Em conclusão, devido aos progressos atuais no campo da cirurgia minimamente invasiva e as terapias percutâneas, a revascularização híbrida é na atualidade um procedimento fatível em pacientes com doença de múltiplos vasos. Independentemente da estratégia, o objetivo comum procurado pela revascularização híbrida é conseguir o alivio sintomático com resultados teoricamente mais duráveis ao longo prazo e com menor morbi-mortalidade peri-procedimento.

Figura 1. Taxa de eventos combinados no final do seguimento

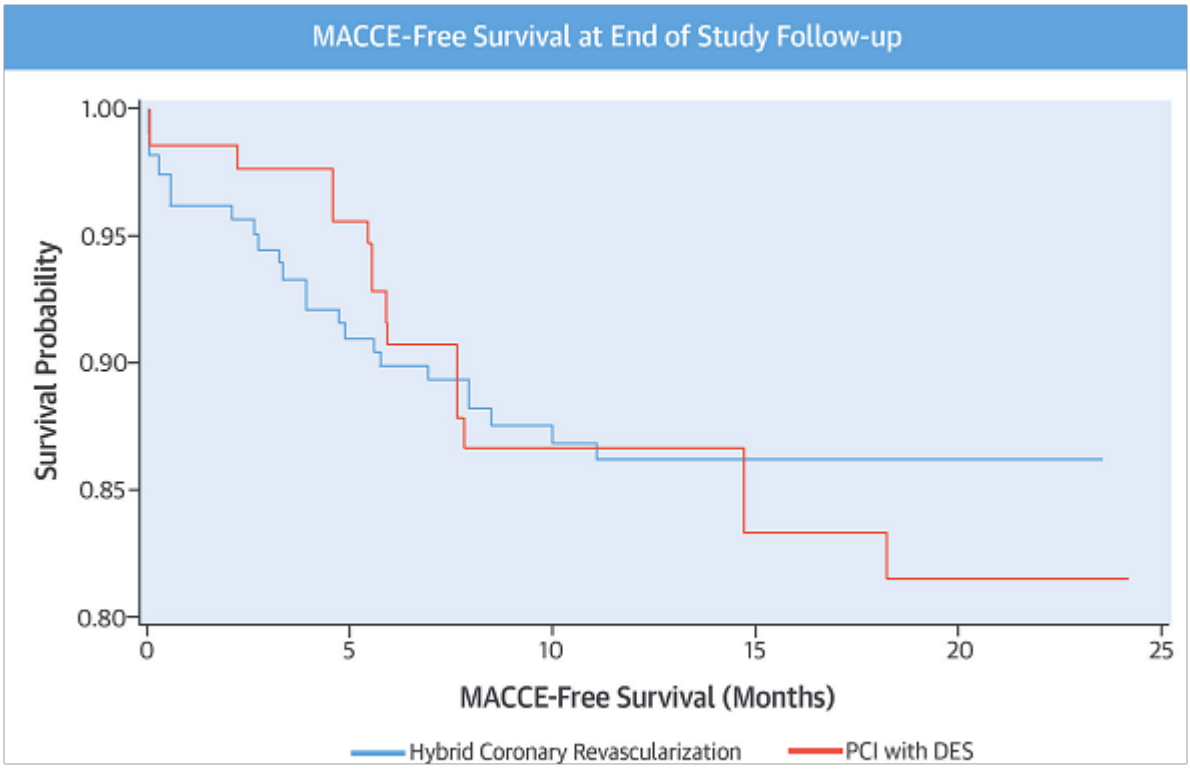

Puskas, J.D. et al. J Am Coll Cardiol. 2016;68(4):356-65.

MACCE Free Survival

Bibliografia:

- Real Academia Espanhola (2014) 23 edição. Dicionário da língua espanhola. Madrid. Espanha.
- Mohr FW, Morice MC, Kappetein AP, et al. Cor- onary artery bypass graft surgery versus percuta-

neous coronary intervention in patients with three-vessel disease and left main coronary dis- ease: 5-year follow-up of the randomized, clinical SYNTAX trial. Lancet 2013;381:629–38.
- Farkouh ME, Domanski M, Sleeper LA, et al., for the FREEDOM Trial Investigators. Strategies for multivessel revascularization in patients with dia- betes. N Engl J Med 2012;367:2375–84.
- Modrau IS, Holm NR, Maeng M, et al. J Thorac Cardiovasc Surg 2015;150(5):1181-6
- Puskas JD, Halkos ME, DeRose JJ, et al. HybridCoronaryRevascularization for the TreatmentofMultivesselCoronaryArteryDisease: A Multicenter Observational Study.J Am Coll Cardiol. 2016;68(4):356-65.