Paso a Paso

Tratamento farmacológico e tromboaspira??o. Passo a Passo no IAM com eleva??o do ST

Dr. José Luis Winter
Hospital Sótero del Río
Chile, Santiago de Chile

A angioplastia primária é o tratamento de eleição para a reperfusão do Infarto agudo de miocárdio com elevação do segmento ST (IAMST). Alguma melhoria na terapia farmacológica anticoagulante e antiagregante têm permitido uma melhoria progressiva dos desfechos clínicos. Embora o uso rotineiro de aspiração manual de trombos encontra-se em debate (1), existem pacientes que se apresentam com alta carga trombótica nos quais esta técnica pode ser de grande utilidade. A continuação, vamos rever o passo a passo do tratamento farmacológico e a técnica de tromboaspiração manual em pacientes com IAMST.

- O paciente deve ter recebido uma dose de carga de aspirina e um inibidor da P2Y12, seja Clopidogrel (600 mg), Ticagrelor (180 mg) ou Prasugrel (60 mg). Deve-se administrar também uma dose de carga de Heparina ou bolo de Bivalirudina em dose de 0,75 mg/kg seguida de infusão de 1,75 mg/Kg/h durante o procedimento para manter um TCA > 300 segundos (2)

- O uso intracoronariano de inibidores IIb-IIIa como Tirofiban (em dose de 10 ug/Kg administrado em mais de 3 minutos) ou Abciximab (em dose de 0,25 ug/kg em mais de um minuto) tem sido associado a melhorias clinicas e diminuição do tamanho do IAM e melhoria na reperfusão em alguns estudos. O seu uso pode ser de rotina ou como terapia de resgate em casos de alta carga trombótica ou fenômeno de *no-reflow* (3-5).

- Quando é necessário realizar aspiração de trombos deve-se preferir o uso de cateteres de maior suporte, devido a que os dispositivos de tromboaspiração têm em geral maior perfil. Posteriormente se ultrapassa a lesão com o fio guia de angioplastia (Figura 1).

- Os dispositivos de aspiração de trombos em geral se compõem de quatro partes: O cateter de aspiração, uma válvula que permite começar e terminar a aspiração, uma ou duas seringas para gerar o vácuo necessário para a aspiração, e um filtro para esvaziar as seringas e resgatar os trombos. Alguns produtos têm ademais um estilete removível que permite avançar o cateter diminuindo o risco que o cateter se dobre e rompa (por exemplo, Eliminate, Aspicath) (Figura 2).

- Logo de purgar o cateter com solução salina, o dispositivo se inserta na guia de angioplastia y se avança cuidadosamente para evitar que o cateter se dobre. O cateter tem um marcador radiopaco na ponta para ter certeza quando chega à lesão trombótica onde se deve deter seu avance. Se o cateter possui estilete, este deve ser retirado (Figura 3).

- Já frente à lesão, se ativa a aspiração pelo vácuo gerado na seringa. O vácuo pode ser previamente preparado como se detalha a seguir: A chave deve estar fechada evitando a passagem de ar à

seringa. Posteriormente se puxa o êmbolo da seringa e girando em forma horária se encaixa nas ranhuras que possui no seu interior, em posição de vácuo máximo (Figura 4).

- Assim abrir a chave de passo, proximal à lesão se inicia a tromboaspiração. É preciso observar o conteúdo hemático enchendo o interior da seringa. Suavemente se avança o cateter de tromboaspiração até a lesão, detendo o seu avance ao observar que o fluxo de sangue se detém na seringa, o que indica que se deve puxar o sistema. Todo este processo deve ser repetido em múltiplas oportunidades para atingir ultrapassar a lesão sem se deter o fluxo de sangue na seringa. Se a seringa esta cheia, se pode fechar a chave de passo e utilizar uma nova seringa para continuar aspirando.

- Se o fluxo de sangue se detém no cateter, deve-se suspeitar que foi obstruído com trombo, pelo que é necessário retirar completamente o cateter sempre mantendo o vácuo para evitar que os trombos se liberem no trajeto. É importante enfatizar que quando retirar o dispositivo de tromboaspiração da artéria, o cateter guia deve estar encaixado bem coaxial na artéria para evitar a liberação e posterior embolização de trombos para a aorta. O sangue aspirado na seringa deve-se vaziar no filtro para observar se existe captura de material trombótico (Figura 5).

- Ao retirar o dispositivo e tirá-lo do fio guia este se deve purgar novamente com solução fisiológica antes de usá-lo outra vez para descartar a presença de trombo no seu interior. Assim retirado o aspirador deve-se manter a chave “Y” aberta para permitir o refluxo de sangue desde o cateter guia e assim permitir a saída do material. Se não tem saída de sangue desde o cateter guia existe a possibilidade de haver trombos no seu interior pelo que deve ser aspirado ou retirado para tirar todo o conteúdo do cateter. Não injetar pelo cateter guia até ter certeza que o cateter não tem trombo no seu interior para evitar a embolização distal na artéria coronária.

- É recomendado aspirar em múltiplas oportunidades antes de controlar o estado da artéria para também evitar a embolização distal.

- Uma vez que constatar a eliminação ou diminuição da carga trombótica se continua com a angioplastia da lesão culpada.

Conflito de interesse: Nenhum

Figura 1: Estudo inicial demonstra a oclusão da artéria descendente anterior. Logo da ultrapassagem da guia, observa-se abundante material trombótico.

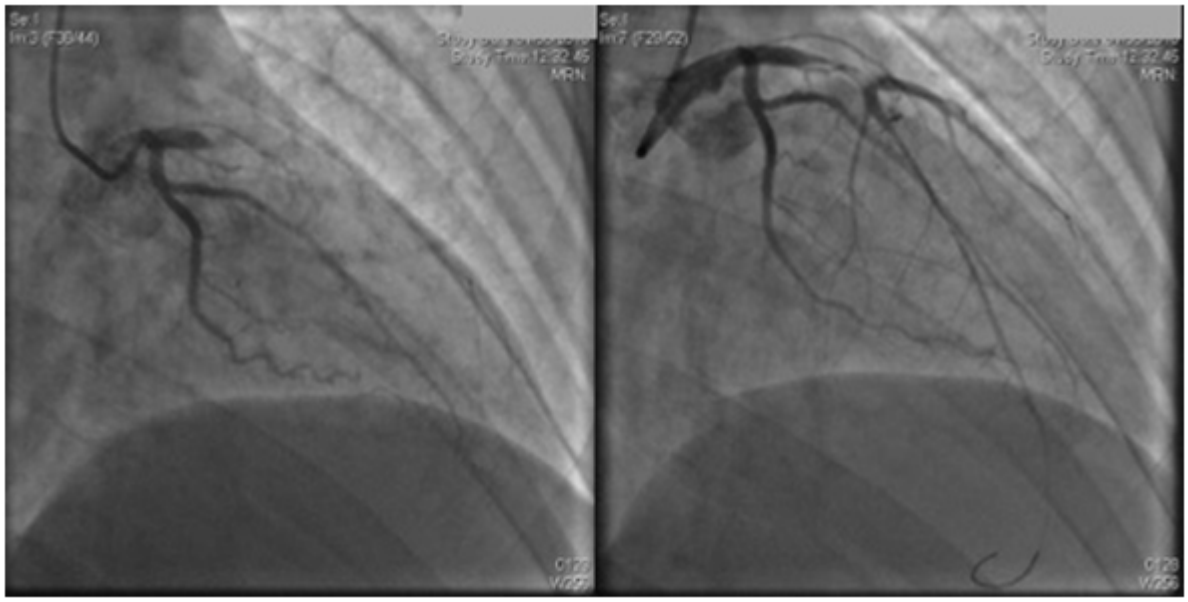

Figura 2: Exemplo do Dispositivo de aspiração de trombos Export (Medtronic).



Figura 3: Radioscopia que mostra o dispositivo de tromboaspiração com a marca radiopaca no local da lesão.

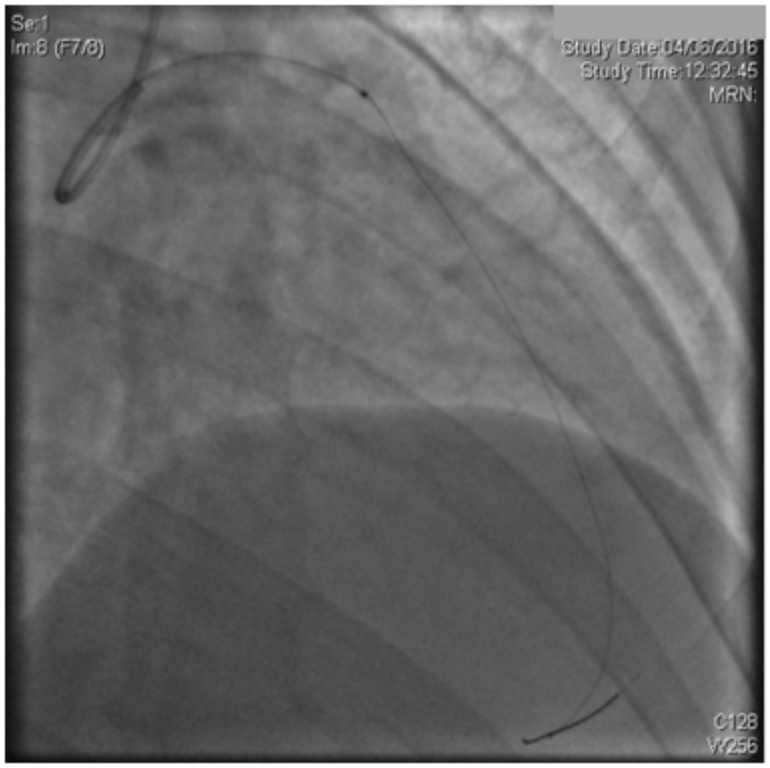

Figura 4: Dispositivo pronto para começar a aspiração, observa-se o êmbolo da seringa puxado e travado com a chave de passo ainda fechada.

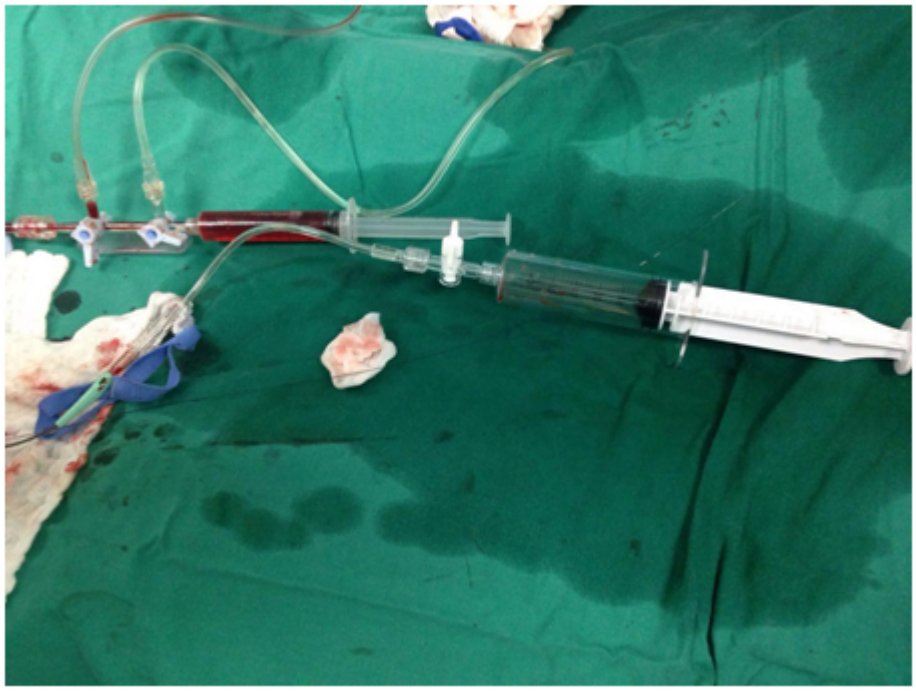

Figura 5: Filtro do dispositivo que mostra material trombótico após a aspiração.

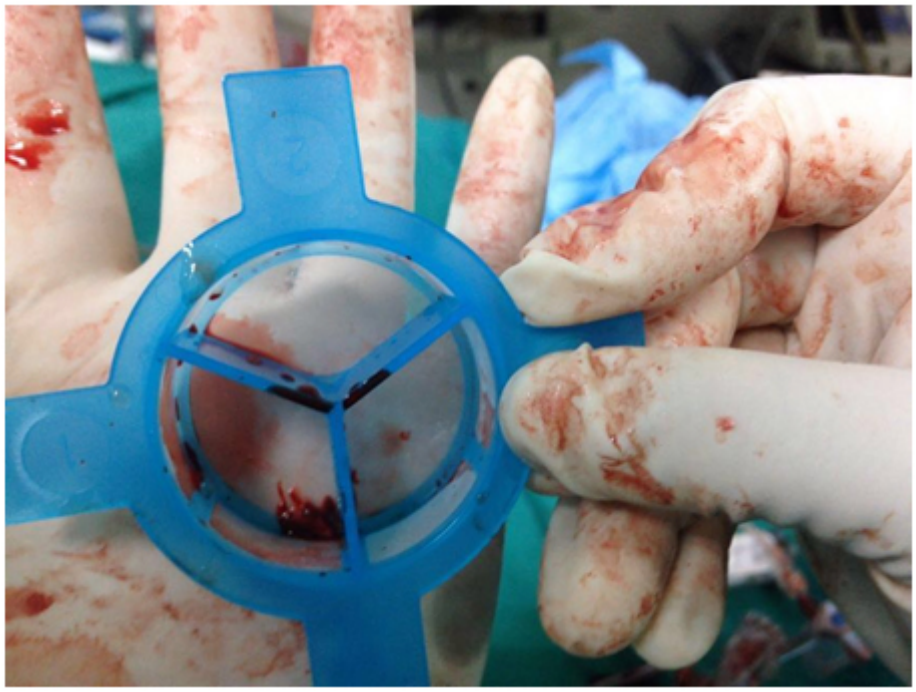

Bibliografia

1. Levine G, Bates E,Blankenship J, Bailey S, Bittl J et al. 2015 ACC/AHA/SCAI Focused Update on Primary Percutaneous Coronary Intervention for Patients With ST-Elevation Myocardial Infarction: An Update of the 2011 ACCF/AHA/SCAI Guideline for Percutaneous Coronary Intervention and the 2013 ACCF/AHA Guideline for the Management of ST-Elevation Myocardial Infarction.*Circulation*. 2016;133:1135-1147
2. Windecker S, Kolh P, Alonso F, Collet J P, Cremer J et al. 2014 ESC/EACTS Guidelines on myocardial revascularization. European Heart Journal 2014; 35: 2541-2619
3. Stone G W, Mehran R, Goldstein P, Witzenbichler B, Van't Hof A et al. Bivalirudin Versus Heparin With or Without Glycoprotein IIb/IIIa Inhibitors in Patients With STEMI Undergoing Primary Percutaneous Coronary Intervention. *J Am Coll Cardiol*. 2015;65(1):27-38.
4. Stone G.W., Maehara A., Witzenbichler B., Intracoronary abciximab and aspiration thrombectomy in patients with large anterior myocardial infarction: the INFUSE-AMI randomized trial. *JAMA*. 2012;307:1817-1826.
5. Zhu TQ, Zhang Q, Qiu JP, Jin HG, Lu Let al. Beneficial effects of intracoronary tirofiban bolus administration following upstream intravenous treatment in patients with ST-elevation myocardial infarction undergoing primary percutaneous coronary intervention: the ICT-AMI study. Int J Cardiol. 2013 May 25;165(3):437-43