Artículo de Revision

Implante de stent ductal em cardiopatias com circula??o pulmonar canal-dependente



Dr. Juan Pablo Sandoval
Instituto Nacional de Cardiología Ignacio Chávez, Ciudad de México.
México

Introdução

Em ausência de tratamento, as cardiopatias congênitas com fluxo pulmonar dependente de canal arterial provocam um deterioro clínico potencialmente letal. Apenas para mencionar algumas, estas lesões incluem a estenose pulmonar crítica, a atresia pulmonar com septo interventricular intacto, a atresia tricúspide e a tetralogia de Fallot e/ou suas variantes (por exemplo, com atresia pulmonar; tipo dupla saída de ventrículo direito). Manter o fluxo pulmonar a partir da circulação sistêmica é primordial nas primeiras horas ou dias de estabelecido o diagnóstico. O manejo inicial, praticamente universal na atualidade, consiste na utilização de prostaglandina E_1 (PGE_1) intravenosa para evitar a tendência natural de oclusão espontânea do canal, com a qual se consegue definir uma estratégia cirúrgica definitiva (reparação total vs. estratégia paliativa).

Tradicionalmente, a abordagem cirúrgica paliativa consiste na realização de uma fístula sistêmico-pulmonar (FSP), sendo a mais comumente utilizada a conexão entre a artéria subclávia e a artéria pulmonar mediante a colocação de um enxerto protético (tipo Blalock-Taussig modificada). O objetivo é simples: assegurar o fluxo pulmonar e promover o crescimento dos ramos pulmonares, habitualmente hipoplásicos neste tipo de pacientes. Cabe assinalar que embora se trate de um procedimento praticado há mais de sete décadas, a realização de uma FSP se vê limitada por distintos fatores, entre os quais, a experiência institucional e outros que são inerentes ao paciente, como a prematuridade ou o baixo peso. A mortalidade do procedimento é considerável (por volta de 7%), assim como uma significativa morbidade, que beira os 14%.[1] Entre outras, as complicações de uma FSP incluem trombose aguda, paralisia do nervo vago ou laríngeo recorrente e quilotórax; além disso, pode causar distorção e crescimento desigual das artérias pulmonares juntamente com a presença de adesões, o que dificulta procedimentos cirúrgicos subsequentes.[2,3]

O implante de um stent ductal oferece uma alternativa menos invasiva que o procedimento cirúrgico convencional. A primeira descrição do procedimento foi publicada por Gibbs em 1991 como um método não cirúrgico para assegurar o fluxo pulmonar em recém-nascidos e lactentes com circulação dependente do canal (Gibbs).[4] Na atualidade, o implante do stent ductal tornou-se uma opção real de tratamento paliativo em um bom número de centros cardiológicos mundo afora. O objetivo desta revisão é detalhar aspectos relevantes do procedimento com particular ênfase na efetividade e na segurança do tratamento.

–

Anatomia do canal arterial

As variantes morfológicas do canal arterial no recém-nascido com circulação pulmonar canal-dependente requerem atenção especial quando se tenta colocar um stent, principalmente naqueles

pacientes que não têm uma fonte adicional de fluxo pulmonar. É importante determinar sua forma, tamanho e comprimento, já que ditos fatores determinarão seu trajeto (por exemplo, vertical ou tortuoso) até desembocar na confluência dos ramos pulmonares ou seletivamente na origem de algum deles, habitualmente o esquerdo. Em pacientes com atresia pulmonar, a origem do canal pode ser mais proximal e partir da superfície inferior do arco aórtico. Em alguns casos, o canal pode se originar na artéria subclávia ou no tronco braquiocefálico contralateral e em raras ocasiões pode existir um duplo canal (bilateral) conectando ramos pulmonares não confluentes. Por último, não é infrequente identificar estenose ductal justo antes do ponto de sua inserção com o ramo pulmonar (Figura 1), situação que deverá ser considerada no momento da intervenção.

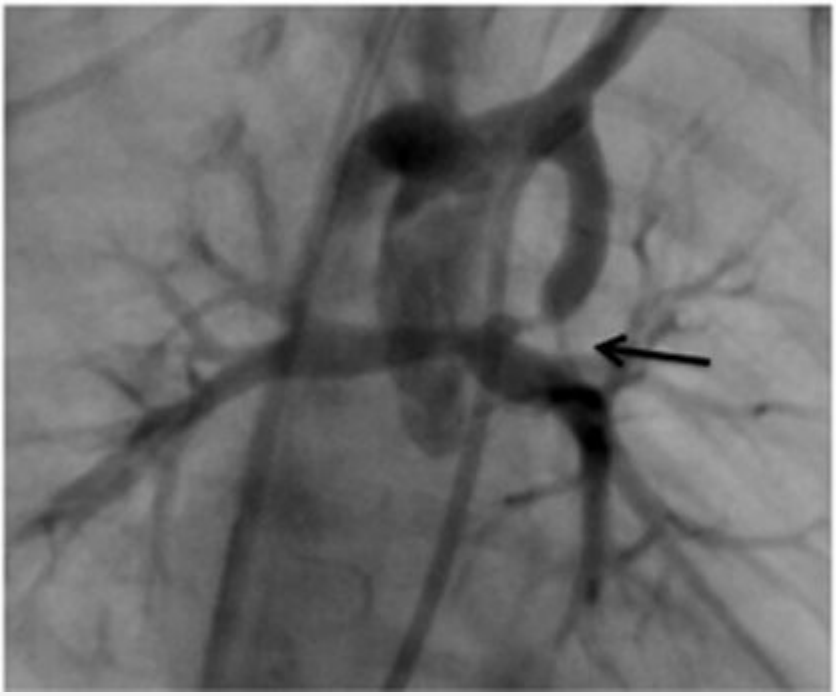

Figura 1. Canal arterial com trajeto vertical. Existe uma estenose no extremo distal prévio a sua u

Aspectos Técnicos

Não existe um acordo generalizado em relação à suspensão da infusão com PGE_1 antes da colocação do stent ductal. Alguns autores se inclinam pela suspensão da infusão uma noite antes do procedimento,[5] ao passo que outros decidem fazê-lo minutos antes de iniciar o caso.[6] Em ambos os cenários, o objetivo é diminuir o diâmetro do canal para facilitar uma melhor ancoragem do stent à parede do canal. Nossa conduta é variável, embora mais consistente com a suspensão da infusão de PGE_1 pelo menos umas 12 horas antes do procedimento. No entanto, em casos de pacientes com cianose acentuada (SaO2 1 durante o procedimento e suspendê-la uma vez colocado o stent e aliviada a cianose. O procedimento é realizado sob anestesia geral. É recomendável ter um monitoramento hemodinâmico completo que inclua idealmente uma linha arterial (pressão invasiva) e um cateter venoso central, útil em caso de serem necessários fármacos, inotrópicos ou hemoderivados.

Os métodos de imagem não invasiva feitos antes do procedimento (por exemplo, ecocardiograma ou tomografia computadorizada) orientam na maioria dos casos nossa escolha para definir o ponto de acesso vascular. Quando o canal nasce na aorta descendente e segue um trajeto reto (horizontal), o acesso através da artéria femoral com um introdutor 4 ou 5Fr costuma ser suficiente. Nos casos onde o nascimento do canal se origina no ponto proximal do arco aórtico e segue um trajeto tortuoso, o acesso axilar ou carotídeo proporciona uma rota direta que simplifica a intervenção (Figura 2).[7] Nossa conduta

envolve o apoio do serviço de cirurgia cardiovascular para realizar a dissecção da artéria carótida e efetuar a punção do vaso sob visão direta. Uma vez estabelecido o acesso vascular, administramos heparina de 50-100UI/kg de peso.

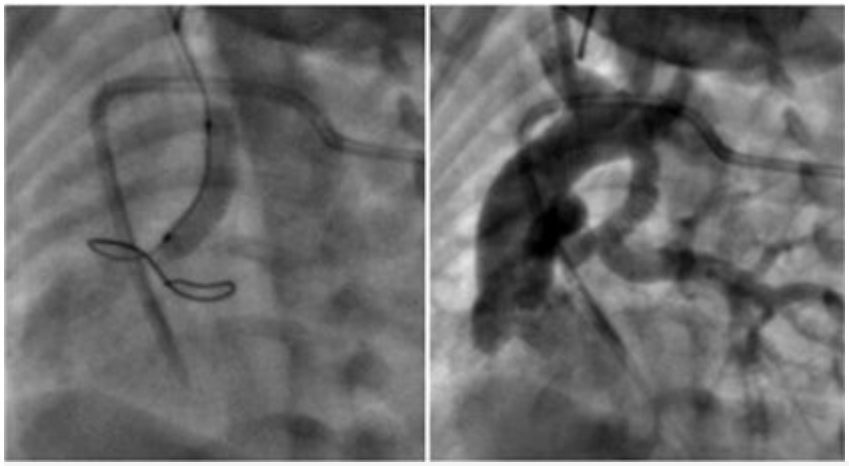

Figura 2. Implante de stent ductal por abordagem carotídea.

As projeções angiográficas comumente empregadas para visualizar a origem e trajeto do canal incluem uma perspectiva frontal, lateral esquerda (Figura 3) e projeções oblíquas, sejam esquerdas ou direitas com leve grau de angulação craneana. Utilizamos um fio-guia de angioplastia coronariana 0,014" hidrofílico com suporte extra para cruzar o canal e alojá-lo idealmente em um ramo lobar distal do ramo pulmonar (Figura 3B). A colocação do stent pode ser feita na maioria das ocasiões por meio de um introdutor 4Fr ou, em algumas ocasiões, mediante um cateter-guia JR 5Fr. Habitualmente são utilizados stents coronarianos pré-montados não eluidores de fármaco, embora também tenha sido relatada recentemente a utilização destes últimos com resultados interessantes.[8] O comprimento do stent deve cobrir a totalidade do canal e deve ser antecipado um encurtamento de 15-20% no momento de realizar sua expansão total. É recomendável que o comprimento do stent seja alguns milímetros maior que o comprimento total do canal e abarque estritamente tanto o cabo pulmonar quanto o aórtico já que segmentos descobertos são propensos à formação de estenose.[9] Em pacientes com um peso inferior a 3 kg geralmente são utilizados stents de 3,5 mm de diâmetro, ao passo que em pacientes com mais de 3 kg, é favorável a utilização de stents de 4 mm.[5,10,11] Utiliza-se um insuflador para permitir uma dilatação progressiva, sequencial e controlada do balão monitorando as atmosferas assinaladas pelo insuflador e tendo o cuidado de não exceder o ponto máximo de ruptura do balão (Figura 3C). Uma vez alcançada a expansão desejada do stent, o balão deve ser desinflado e retirado com precaução para evitar que o mesmo fique preso e/ou se rompa. Posteriormente são feitas angiografias de controle para verificar a posição do stent dentro do canal e em relação à aorta e aos ramos pulmonares (Figura 3D). Em casos nos quais se identifiquem porções descobertas do canal, pode ser colocado um segundo stent para cobrir a extensão completa do vaso.

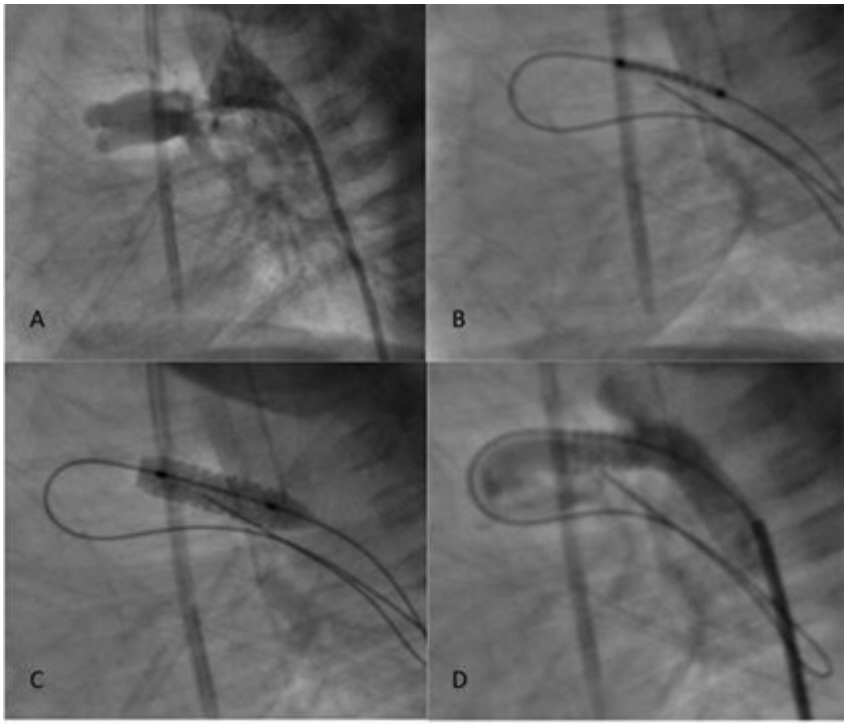

Figura 3.
Técnica de implantação de stent ductal

1. *Aortografia em projeção lateral mostrando um canal arterial com trajeto horizontal em sua união com o tronco da artéria pulmonar.*
2. *Stent coronariano pré-montado localizado dentro do canal avançando sobre fio-guia de angioplastia 0,014".*
3. *Dilatação do cateter-balão liberando stent com boa ancoragem à parede do canal.*
4. *Angiografia de controle mostrando adequada passagem de meio de contraste da aorta rumo à artéria pulmonar através do stent.*

–

Os cuidados pós-cateterismo devem ser levados a cabo em uma unidade de cuidado intensivo pelo menos durante as primeiras 48 horas. Uma vez alcançada a hemostasia no ponto de acesso vascular iniciamos uma infusão de heparina em uma dose de 10 a 15 UI/kg/hora pelas seguintes 24 horas. Uma vez reestabelecida a alimentação enteral iniciamos antiagregação plaquetária com ácido acetilsalicílico (3-5 mg/kg/dia) uma vez ao dia e de forma indefinida até a reparação cirúrgica em uma etapa subsequente.

–

Resultados imediatos a médio prazo

A tabela mostra os resultados imediatos após a colocação de um stent ductal de acordo com o publicado em algumas das séries disponíveis mais relevantes (incluindo nossa experiência ainda não publicada). Em termos gerais, o resultado imediato é bem-sucedido em aproximadamente 80 a 100% dos casos tomando como critério o notável incremento da saturação arterial uma vez implantado o stent. Em casos que requeiram reintervenção precoce, a razão principal obedece à necessidade de implantar stents adicionais, já que, como se mencionou anteriormente, segmentos do canal sem a cobertura do stent original tendem a se contrair provocando cianose recorrente. A mortalidade precoce (prévia à alta do paciente) gira entre 0 a 10%, com a maioria das séries concluindo que está relacionada com complicações respiratórias ou infeccionas subjacentes e não atribuíveis diretamente ao implante do

stent. Nossa mortalidade em menos de 30 dias foi de 28%. Os casos em que a mortalidade esteve diretamente relacionada com o procedimento abrangeram 4 pacientes (3 casos ocorreram desde que adotamos esta estratégia de intervenção em 2005 e podemos atribui-los à curva de aprendizagem do processo).

Vários estudos assinalam a efetividade do stent ductal na promoção do crescimento da árvore vascular pulmonar.[16-18] Santoro e colaboradores demonstraram que o fluxo pulmonar consegue se distribuir de maneira uniforme permitindo um desenvolvimento adequado e equilibrado dos ramos pulmonares.[16] Dita situação se estende a pacientes com uma fisiologia univentricular que alcançam um tamanho de ramos pulmonares apropriado para um encaminhamento cavopulmonar bidirecional.[18]

A médio e longo prazo, a perviedade do stent ductal é menor quando comparada com uma FSP. Estudos histológicos experimentais em um início demonstraram que a estenose intrastent é causada pela proliferação neointimal tanto no centro do dispositivo quanto nas bordas aórtica e pulmonar.[19] Behnke e colaboradores relataram uma taxa de reestenose de 43% durante o seguimento.[11] Outros assinalaram que pode existir obstrução da luz do canal de até 75% seis meses após a intervenção.[12] Em termos gerais, os stents ductais demonstraram que mantêm sua perviedade para além dos 6 meses (há relatos de casos de até 36 meses), tempo razoavelmente suficiente para definir na maioria dos casos o projeto cirúrgico individual para cada paciente.

–

Tabela. Resultados de implante de stent ductal em cardiopatias congênitas com fluxo pulmonar dependente de duto arterioso

Referência	Nº	Idade (média)	Peso (kg)	Efetividade (%)	Complicações (nº)	Reintervenção	Mortalidade (%)(
Schneider 1998 [12]	21	13 dias	3,1	100	Lesão vascular (2)	Stent adicional (2)	10
Gwellig 2004 [9]	10	6 dias	3,3	100		Stent adicional (1)	10
Michel-Benke 2004 [11]	21	10 dias	3,3	95	Migração do stent (3) Trombose aguda (2)	Stent adicional (3)	10
Alwi 2004 [10]	56	2.3 meses	3,9	91	Migração do stent (1)		3
Celebi 2007 [13]	10	3.5 meses	5,4	80			0
Santoro 2008 [14]	26	15 dias (média)	3,3 (média)	92	Migração do stent (2)		0
Schranz 2010 [6]	27	6 dias	3,2	100	Migração do stent (1)	Redilatação (2) Stent adicional (1)	0
Erdem 2011[15]	45	66 dias (média)	4,4 (média)	93			0
Sivakumar 2012 [17]	22	13 dias		100			0
Celebi 2017 [18]	68	26 dias	3,6	95	Migração do stent (1) Espasmo ductal (2)	Stent adicional (2)	7
Sandoval 2017 *	49	12 dias	2,9	92	Lesão vascular (1) Trombose aguda (2)		28

*Série ainda não publicada.

–

Limitantes e complicações

Em nosso centro cardiovascular, optamos pelo stent ductal como primeira linha de tratamento em recém-nascidos com cardiopatias congênitas com fluxo pulmonar canal-dependente suscetíveis de estratégias paliativas. Existem, no entanto, algumas condições anatômicas intrínsecas do canal arterial como a tortuosidade excessiva ou o tamanho (amplo) que inclinam nossa decisão a uma FSP tradicional. Por outro lado, a presença de estenose seletiva de um ramo da artéria pulmonar gera um

desafio para a implementação de um stent no canal arterial. Em tal contexto, um stent ductal pode exacerbar a estenose preexistente e gerar distorção do ramo da artéria pulmonar. A esse respeito, compartilhamos o assinalado por Alwi e colaboradores no que se refere à presença de estenose de algum ramo da artéria pulmonar (incluindo estenoses ligeiras) como uma contraindicação absoluta em pacientes com um coração univentricular.[10]

A segurança do procedimento foi amplamente demonstrada e na atualidade a incidência de complicações é baixa. Foram relatadas complicações incluindo lesão vascular no ponto de acesso ou migração ou deslocamento do stent rumo à aorta ou à artéria pulmonar. O espasmo do canal arterial ocorre em menos de 1% dos casos e em geral se apresenta como consequência de excesso de manipulação com o fio-guia para intubar e assegurar a posição dentro do canal. Clinicamente se manifesta por dessaturação progressiva e reter o fio-guia em posição requer uma expedita intervenção para colocar o stent. Do contrário, deve-se iniciar a infusão do PGE1 e trasladar o paciente à sala de cirurgia para realizar uma FSP em caráter de urgência.[5]

A trombose aguda do stent é uma complicação pouco frequente e ocorre em 1% de nossa experiência de stent ductal no recém-nascido. É uma situação grave que ameaça a vida do paciente e, portanto, requer intervenção imediata. Geralmente é possível suspeitar quando, depois de se ter alcançado um incremento da saturação após a colocação do stent, existe dessaturação de maneira súbita e progressiva. Uma angiografia revela a presença de um trombo parcial ou totalmente oclusivo dentro do stent (Figura 4). É urgente tentar recanalizar o trombo com o fio-guia de angioplastia coronariana 0,014” e avançar um balão coronariano para realizar dilatações repetidas com a finalidade de romper mecanicamente o trombo. A terapia trombolítica pode complementar o manejo em tais casos, a não ser que se considere necessário realizar uma FSP.

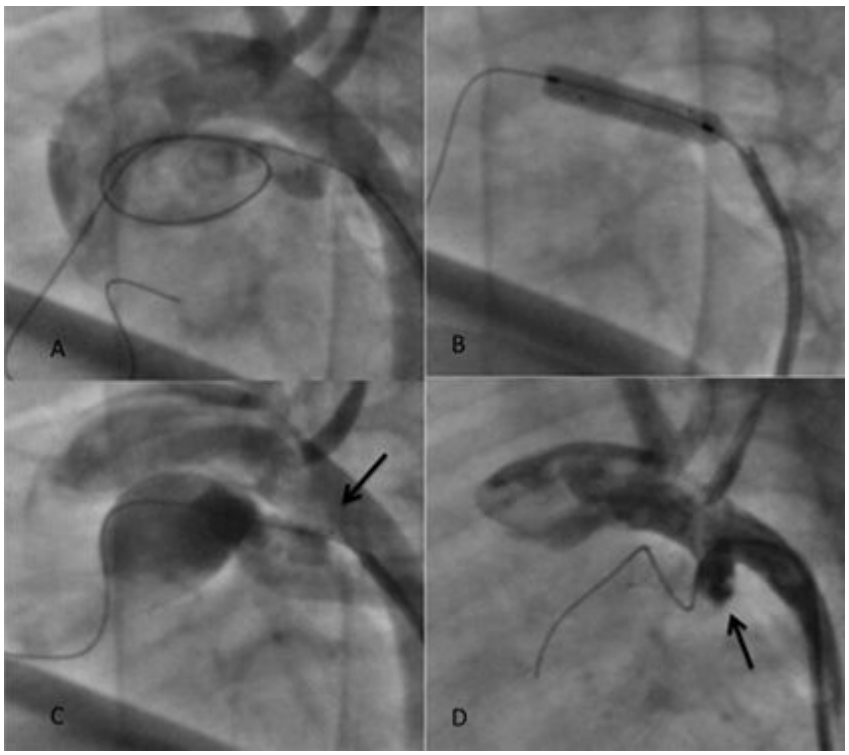

Figura 4.
Trombose aguda de stent

1. *Aortografia mostrando um canal arterial com um trajeto tortuoso.*
2. *Implante do stent dentro do canal arterial.*
3. *Angiografia de controle que mostra cobertura incompleta do stent no segmento aórtico do canal (flecha).*
4. *Trombose completa do stent poucos minutos após sua colocação.*

Conclusão

A colocação de um stent ductal é um procedimento seguro e efetivo para manter o fluxo pulmonar em pacientes cardiopatas com fluxo pulmonar canal-dependente. A decisão de realizar a intervenção como alternativa à FSP dependerá da preferência e da experiência de cada centro cardiovascular em particular.

Referências

1. Petrucci, S. O'Brien, L. Marshall, J. Jacobs, P. Manning, et al. Risk factors for mortality and morbidity after the neonatal Blalock-Taussig shunt procedure. Ann Thorac Surg 2011;92(2):642-652

1. Fenton KN, Siewers RD, Rebovich B, Pigula FA. Interim mortality in infants with systemic to pulmonary artery shunts. Ann Thorac Surg 2003;76:152-157

3. Fermanis GG, Ekangaki AK, Salmon AP, Keeton BR, Shore DF, et al: Twelve year experience with the modified Blalock-Taussig shunt in neonates. Eur J Cardiothorac Surg 1992;6:586-9

1. Gibbs J, Rothman M, Rees M, Parsons J, Blackburn M, et al. Stenting of the arterial duct: a new approach to palliation of pulmonary atresia. Br Heart J 1992;67:240-5
2. Alwi M. Stenting the ductus arteriosus: Case selection, technique and possible complications. Ann Pediatr Card 2008;1:38-45
3. Schranz D, Michel-Behnke I, Heyer R, Vogel M, Bauer J, et al. Stent implantation of the Arterial Duct in Newborns with a Truly Duct-Dependent Pulmonary Circulation: A Single-Center experience with Emphasis on Aspects of the Interventional Technique. J Interven Cardiol 2010;23:581-588

7. Kenny D, Berman D, Zahn E, Amin Z. Variable approaches to arterial duct stenting in infants with complex congenital heart disease. Catheter Cardiovasc Interv 2012;79:125-130
8. Lee KJ, Seto W, Benson L, Chaturvedi RR. Pharmacokinetics of sirolimus-eluting stents implanted in the neonatal arterial duct. Circ Cardiovasc Interv 2015;8(5):e002233
9. Gwellig M, Boshoff D, Dens J, Mertens L, Benson L Stenting the Neonatal Arterial Duct-Dependent Pulmonary Circulation: New Techniques, Better Results. J Am Coll Cardiol 2004; 43:107-112

1. Alwi M, Choo K, Latiff H, Kandavello G, Samion H, et al. Initial Results and Medium Term Follow Up of Stent Implantation of Patent Ductus Arteriosus in Duct-Dependent Pulmonary circulation. J Am Coll Cardiol 2004; 44:438-4

11. Michel–Behnke I, Aktitürck H, Thul J, et al. Stent implantation in the ductus arteriosus for pulmonary blood supply in congenital heart disease. Catheter Cardiovasc Interv 2004;61(2):242-252
12. Schneider M,Zartner P, Sidiropoulos A et al. Stent Implantation of the Arterial Duct in newborns with duct-dependent circulation. Eur Heart J 1998;19:1401-1409

1. Celebi A, Yalcin Y, Erdem A, Zeybek C, Akdeniz C, et al. Stent implantation in to the patent ductus arteriosus in cyanotic congenital heart disease with duct dependent or diminished pulmonary circulation. Turk J Pediatr 2007;49: 413-417

14. Santoro G, Gaio G, Palladino MT, et al. Stenting of the arterial duct in newborns with duct dependent pulmonary circulation. Heart 2008;94:925-929

15. Erdem A, Karaci AR, Saritas T,et al. Evaluation of the efficacy of ductus arteriosus stenting in neonates and infants with severe cyanosis until the later stage palliative surgery or total repair time. Turkish J Thorac Cardiovasc Surg 2011;19(2):192-196
16. Santoro G, Capozzi G, Caianiello G, Palladino MT, Marrone C, et al. Pulmonary artery growth after palliation of congenital heart disease with duct dependent pulmonary circulation: arterial duct stenting versus surgical shunt. J Am Coll Cardiol 2009;54:2180-2186
17. Sivakumar K, Bhagyavathy A, Coelho R, Satish R, Krishnan P. Longevity of neonatal duct stenting for congenital heart diseases with duct-dependent pulmonary circulation. Congenit Heart Dis 2012;7:526-533
18. Celebi A, Kemal I, Orhan M, Kucuk M, Balli S. Stenting of the ductus arteriosus in infants with functionally univentricular heart disease ad ductal dependent pulmonary blood flow: A single-center experience. Cath Cardiovasc Interv 2017;89:699-708
19. Rosenthal E, Qureshi SA, Tabatabaie AH, Persaud D, Kakadekar AP et al. Medium-term results of experimental stent implantation into the ductus arteriosus. Am Heart J 1996; 132: 657-663

Conflitos de interesse: Nenhum