Paso a Paso

Manejo farmacológico y tromboaspiración: paso a paso en el infarto con elevación del ST

Dr. José Luis Winter
Hospital Sótero del Río
Chile, Santiago de Chile

PASO A PASO

La angioplastia primaria es el tratamiento de elección para la reperfusión en el infarto agudo del miocardio (IAM) con supradesnivel del segmento ST (SDST).

El avance en la terapia farmacológica anticoagulante y antiagregante ha permitido una mejoría progresiva de los resultados. Pese a que el uso rutinario de aspiración manual de trombos se encuentra en debate (1), existen pacientes que se presentan con alta carga trombótica, en los cuales esta técnica puede ser de gran utilidad.

A continuación, revisaremos paso a paso el manejo farmacológico y la técnica de tromboaspiración manual en pacientes con IAM con SDST:

- El paciente debe haber recibido una carga de Aspirina y un inhibidor de P2Y12, ya sea clopidogrel (600 mg), Ticagrelor (180 mg) o prasugrel (60 mg). Se debe administrar una carga de heparina (70 a 100 U/kg) o bolo de bivalirudina en dósis de 0,75 mg/kg seguido de una infusión de 1,75 mg/kg/hr durante el procedimiento para lograr un ACT > a 300 seg (2).

- El uso intracoronario de inhibidores IIb-IIIa, como Tirofiban (en dosis de 10 ug/kg administrado en mas de 3 minutos) o Abciximab (0,25 ug/kg en más de un minuto) se ha asociado a mejorías clínicas y reducción del tamaño del infarto y reperfusón en algunos estudios. Su uso puede ser de rutina o como terapia de rescate en caso de alta carga trombótica o *no reflow* (3-5).

- Cuando se piensa en realizar aspiración de trombos, se debe preferir el uso de catéteres de mayor soporte, ya que los dipositivos en general son de mayor perfil. Posteriormente, se atraviesa la lesión con la guía de angioplastia (Figura 1).

- Los dispositivos de aspiración de trombos, en general, se componen de cuatro partes: El catéter de aspiración, una válvula que permite iniciar y detener la aspiración, una o dos jeringas para generar vacío y un filtro para vaciar las jeringas y rescatar los trombos aspirados. Algunos productos además traen un estilete removible que permite avanzar el catéter disminuyendo el riesgo de que éste se dañe al doblarse (por ejemplo: Eliminate™, Aspicath™). (Figura 2)

- Luego de cebar el catéter con solución fisiológica, el dispositivo se monta en la guía de angioplastia y se avanza cuidadosamente evitando que se doble accidentalmente. Éstos tienen un marcador en su

punta que permite observar una vez que se llega frente a la lesión trombótica donde se debe detener su avance. Si el catéter posee estilete, éste debe ser retirado (Figura 3).

- Una vez frente a la lesión, se activa la aspiración por medio del vacío generado en la jeringa. Dicho vacío puede ser previamente preparado como a continuación se detalla. La llave debe estar cerrada impidiendo el paso de aire hacia la jeringa. Posteriormente, se tracciona el émbolo de la jeringa y se traba girándola de forma horaria hacia las ranuras que posee en su interior, en posición de vacío máximo. (Figura 4)

- Al abrir la llave de paso, proximal a la lesión, se inicia la trombaspiración. Se debe observar contenido hemático llenando el interior de la jeringa. Suavemente, se avanza el catéter de aspiración hacia la lesión, deteniendo su avance al observar que el flujo de sangre se detiene en la jeringa, lo que indica que debe retrocederse el sistema. Este proceso debe ser repitiendo este movimiento en múltiples oportunidades, hasta lograr cruzar la lesión sin detención del flujo en la jeringa. Si la jeringa de vacío está llena, se puede cerrar la llave de paso y conectar una segunda jeringa para seguir aspirando.

- Si el flujo desde el catéter se detiene, se debe sospechar de que se obstruyó con trombos, por lo que es necesario retirar completamente el catéter siempre manteniendo el vacío para evitar que éstos se liberen en el trayecto. Es importante recalcar que al retirar el dispositivo desde la arteria, el catéter guía debe estar canulado coaxialmente en la arteria para evitar la liberación y posterior embolización de trombos hacia la aorta. La sangre aspirada se debe vaciar en el filtro para observar si se logró la captura de material trombótico (Figura 5).

- Al retirar el dispositivo y desmontarlo de la guía, éste debe ser cebado antes de volver a introducirlo para descartar la presencia de trombos en su interior. Un vez retirado el aspirador, se debe mantener la llave en “Y” abierta permitiendo el reflujo de sangre desde el catéter guía y así permitir la salida de material hacia el exterior. Si no hay salida de sangre desde el catéter guía, existe la posibilidad de que haya trombos en su interior por lo que éste debe ser aspirado o retirado para extraer todo el contenido. No inyectar hasta haber descartado esta posibilidad para evitar embolizar hacia el área distal de la arteria.

- Se recomienda aspirar en múltiples oportunidades antes de volver a controlar el estado de la arteria para evitar embolias hacia el territorio coronario distal.

- Una vez que se constata la desaparición o disminución de la carga trombótica se procede con la angioplastia de la lesión culpable.

Conflicto de Interés: Ninguno

Figura 1: Imagen (A) muestra oclusión de arteria descendente anterior. Una vez avanzada la guía, se observa abundante material trombótico. Imagen (B).

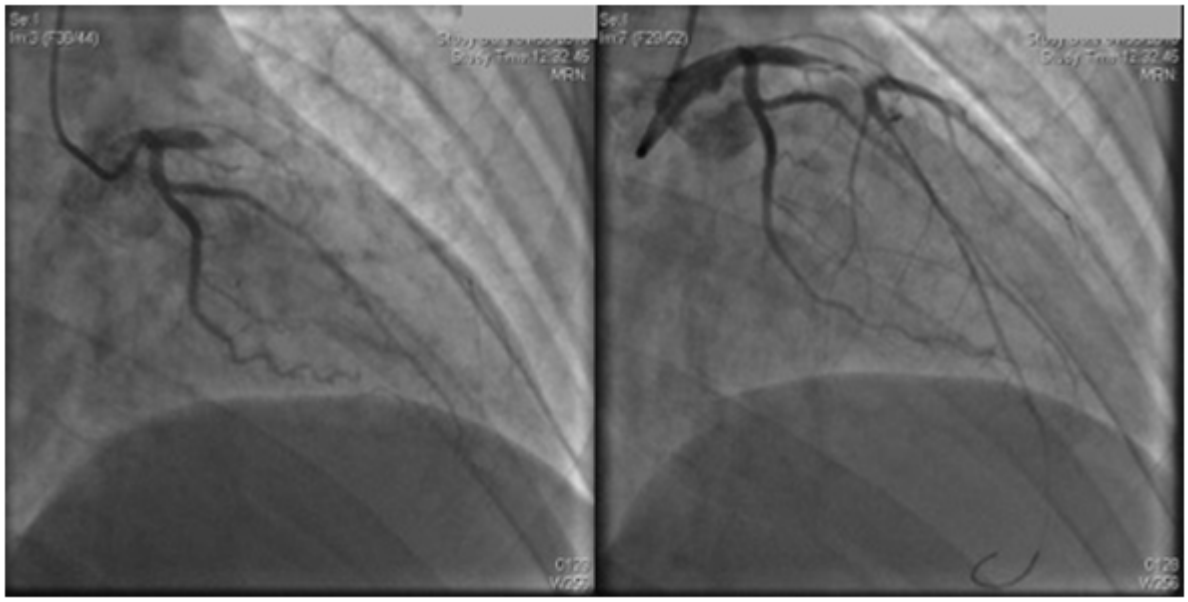

Figura 2: Dispositivo de aspiración de Trombos (Export™, Medtronic).

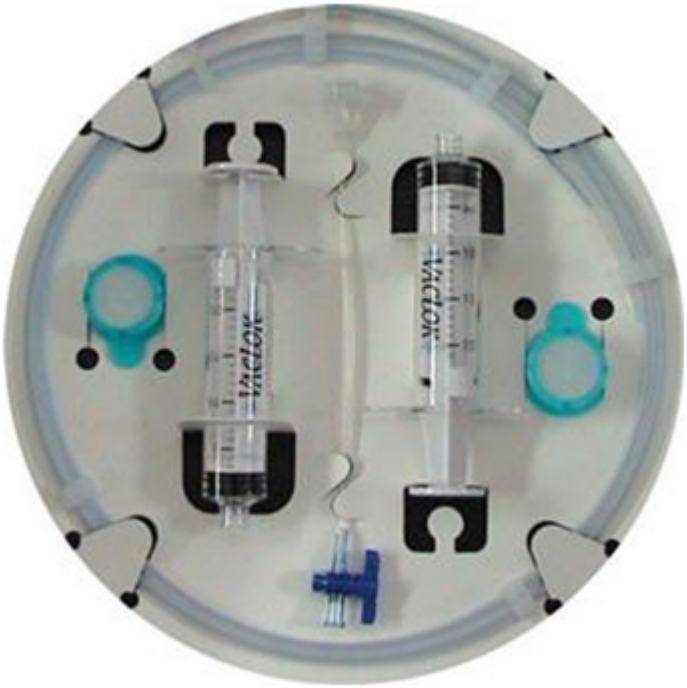

Figura 3: Radioscopía que muestra dispositivo de aspiración con marca radio-opaca frente a la lesión.

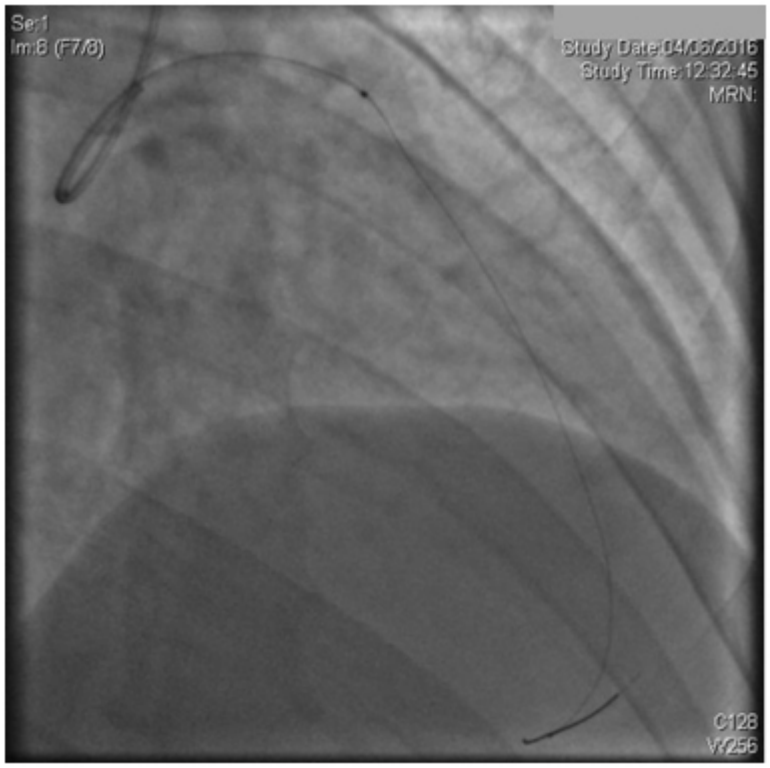

Figura 4: Dispositivo preparado para iniciar aspiración: se observa el émbolo de la jeringa traccionado y trabado con llave de paso aún cerrada.

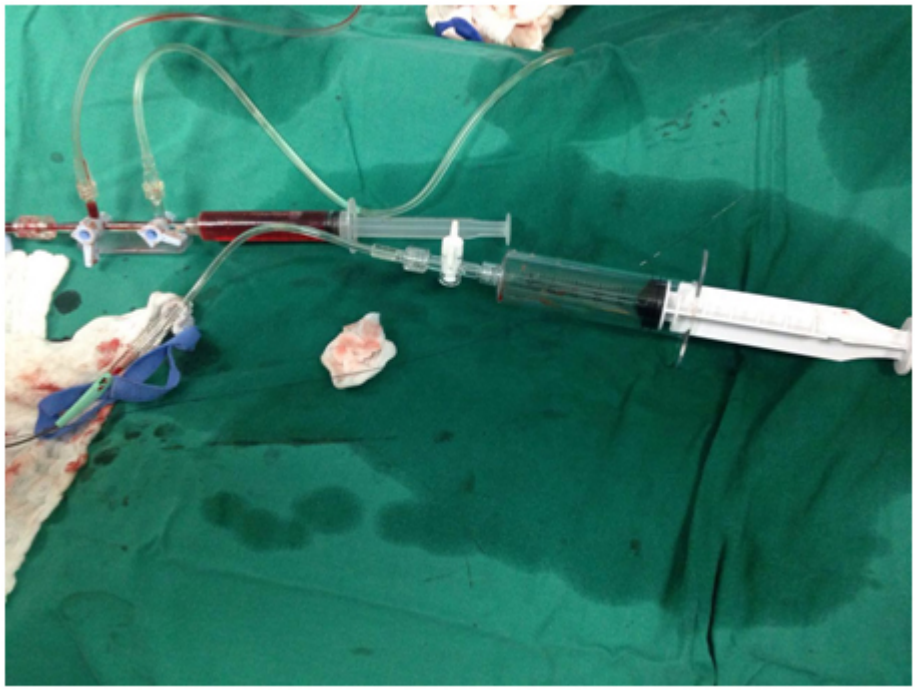

Figura 5: Filtro del dispositivo mostrando extracción de trombos luego del aspirado.

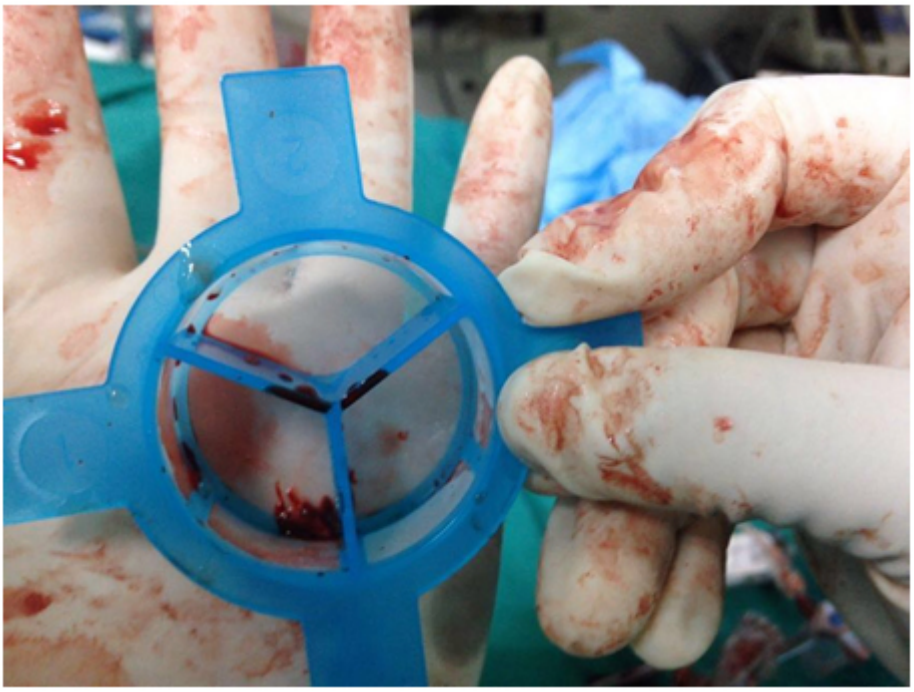

Bibliografía

1. Levine G, Bates E, Blankenship J, Bailey S, Bittl J et al. 2015 ACC/AHA/SCAI Focused Update on Primary Percutaneous Coronary Intervention for Patients With ST-Elevation Myocardial Infarction: An Update of the 2011 ACCF/AHA/SCAI Guideline for Percutaneous Coronary Intervention and the 2013 ACCF/AHA Guideline for the Management of ST-Elevation Myocardial Infarction. *Circulation*. 2016;133:1135-1147
2. Windecker S, Kolh P, Alonso F, Collet J P, Cremer J et al. 2014 ESC/EACTS Guidelines on myocardial revascularization. European Heart Journal 2014; 35: 2541-2619
3. Stone G W, Mehran R, Goldstein P, Witzenbichler B, Van't Hof A et al. Bivalirudin Versus Heparin With or Without Glycoprotein IIb/IIIa Inhibitors in Patients With STEMI Undergoing Primary Percutaneous Coronary Intervention. *J Am Coll Cardiol*. 2015;65(1):27-38.
4. Stone G.W., Maehara A., Witzenbichler B., Intracoronary abciximab and aspiration thrombectomy in patients with large anterior myocardial infarction: the INFUSE-AMI randomized trial. *JAMA*. 2012;307:1817-1826.
5. Zhu TQ, Zhang Q, Qiu JP, Jin HG, Lu L et al. Beneficial effects of intracoronary tirofiban bolus administration following upstream intravenous treatment in patients with ST-elevation myocardial infarction undergoing primary percutaneous coronary intervention: the ICT-AMI study. Int J Cardiol. 2013 May 25;165(3):437-43