Caso Clinico

Manejo del trombo intracoronario en un infarto miocárdico

Dr. José Luis Winter
Hospital Sótero del Río
Chile, Santiago de Chile

Paciente de 32 años, de sexo masculino, sin antecedentes patológicos, usuario de cocaina de forma regular con último consumo pocas horas previas al ingreso.

Consulta por cuadro de dolor retroesternal opresivo intenso, irradiado a cuello, asociado a sudoración. Ingresa a servicio de urgencia con signos de shock. Se conecta a ventilación mecánica. El electrocardiograma muestra supradesnivel del ST anterolateral y en aVR e infradesnivel del ST inferior (Figura 1).

Previa adiministración de heparina intravenosa, aspirina 250 mg y clopidogrel 600 mg, se realiza coronariografía de urgencia vía radial derecha que muestra coronaria derecha sin lesiones y oclusión trombótica del tronco de la arteria coronaria izquierda (Figura 2). Se realiza angioplastía con catéter EBU 3.5 6F. Se avanzan guías Runthrough hacia la arteria descendente anterior y circunfleja, revelando imagen radiolúcida sugerente de trombo (Figura 3). Se aspiran trombos con catéter Export (Figura 4) en múltiples oportunidades logrando restaurar parcialmente el flujo.

Posteriormente se infundieron 750.000 U de estreptokinasa intracoronaria. La imagen posterior muestra franca disminución de la imagen de trombo, con flujo TIMI 3 distal y embolización del segmento distal del primer ramo marginal de circunfleja. No se observa estenosis a nivel del TCI por lo que no se implanta stent (Figura 4).

El paciente mejora progresivamente logrando suspender drogas vasoactivas y posteriormente es extubado. Se realiza coronariografía de control a los 7 dias la cual no muestra lesiones angiográficas a nivel del TCI, con enfermedad difusa de segmento distal de primer ramo Marginal (Figura 6). Ecocardiograma muestra disfunción ventricular severa con FEVI 30%, sin valvulopatías significativas. El paciente es dado de alta con prevencion secundaria en buenas condiciones.

Conflicto de interés: ninguno

Figura 1: Electrocardiograma al ingreso.



Figura 2: Angiografía muestra oclusión de TCI distal

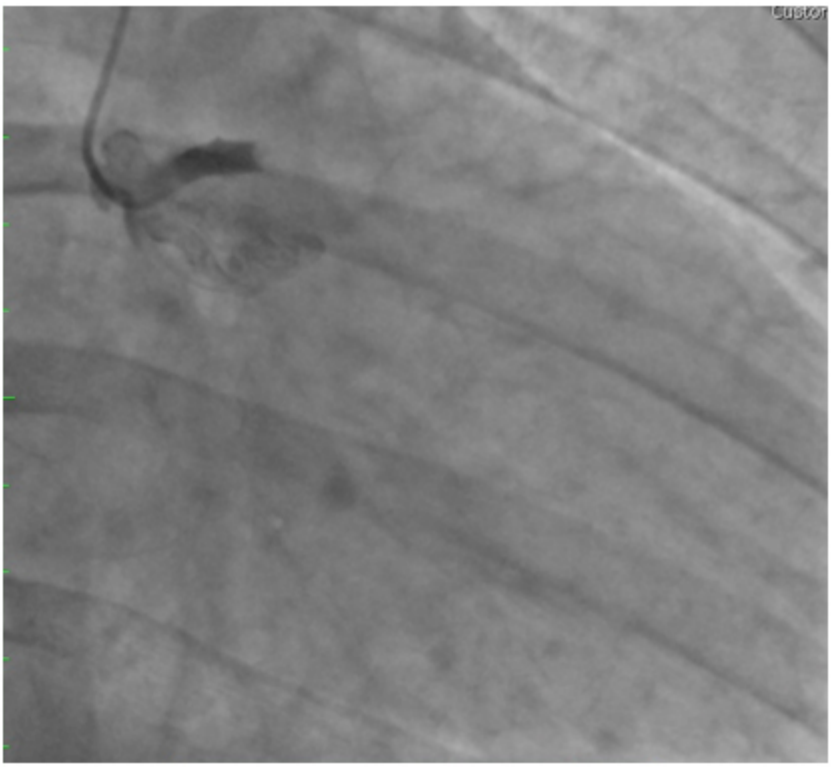

Figura 3: Imagen radiolúcida sugerente de trombo a nivel del TCI

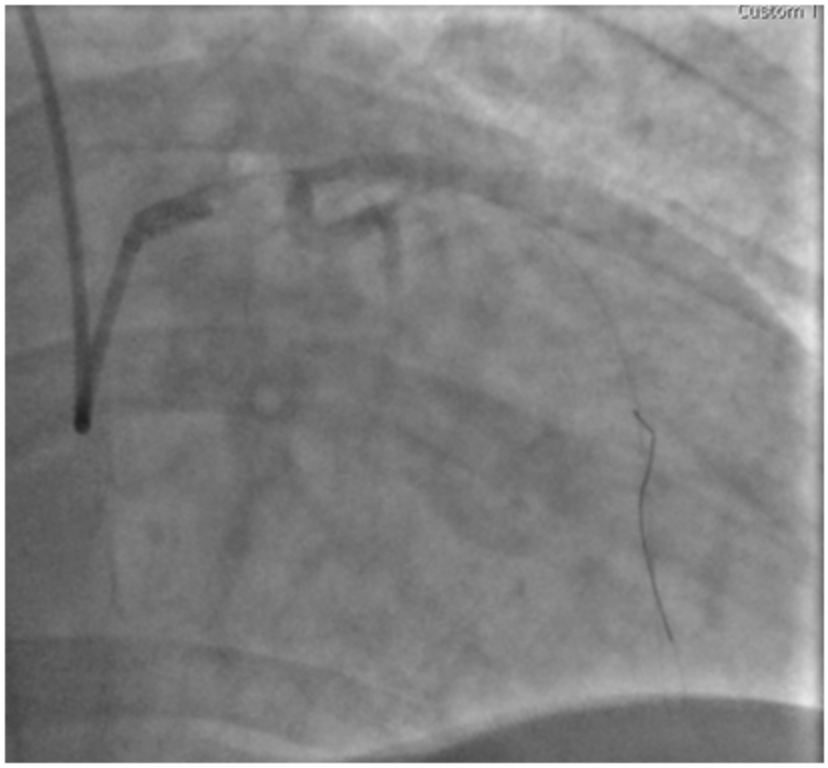

Figura 4: Aspiración de trombos con Catéter Export

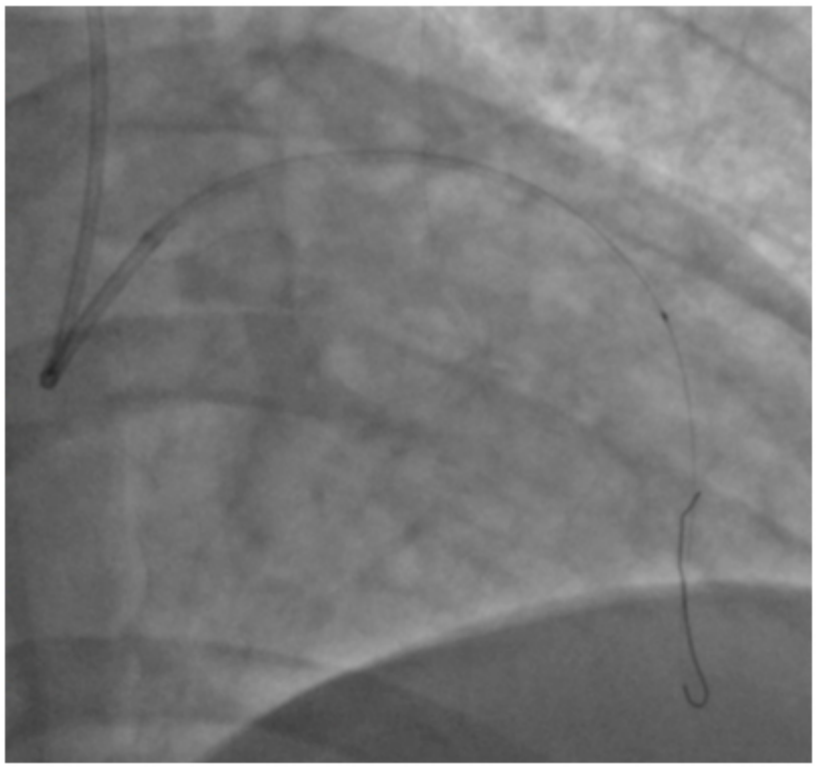

Figura 5: Control muestra importante resolución de trombo a nivel de TCI con Flujo TIMI 3 a ADA distal. Se observa embolización de trombos a primer ramo marginal.

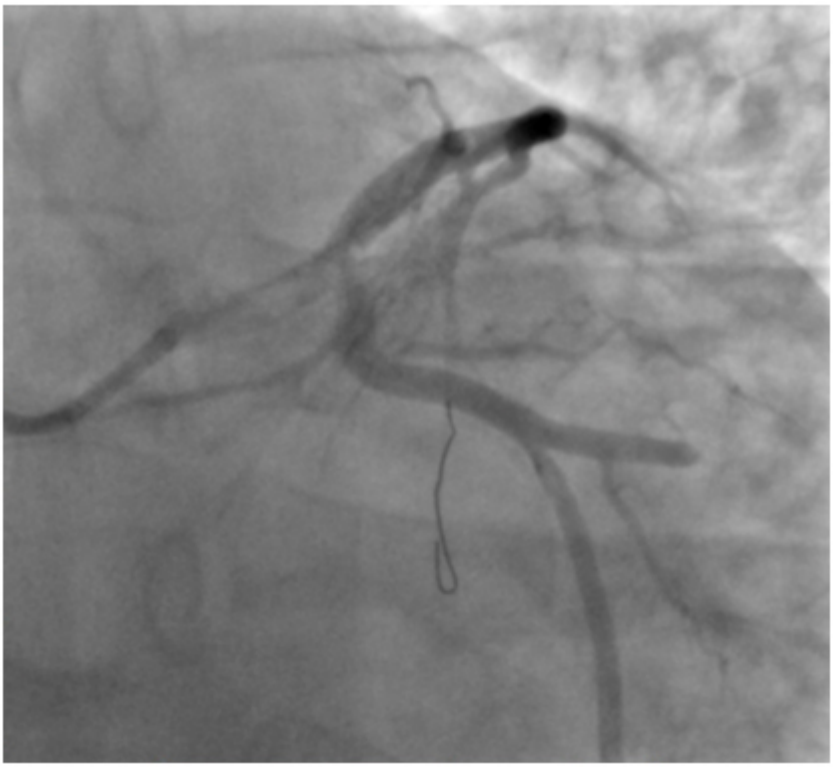

Figura 6: Control Angiográfico a los 7 días. Se observa ausencia de estenosis a nivel del TCI, con enfermedad difusa de ramo marginal distal.

