Caso Clinico

Cirugía mitral por mínima invasión y angioplastia coronaria percutánea - Punto de encuentro con un caso complejo en una sala híbrida.



Dr. Benigno Ferreira
Instituto Cardiovascular de Mínima Invasión
México, Guadalajara

Introducción

La cirugía valvular mitral que requiere un bypass coronario tiene una mortalidad mayor que una cirugía valvular o coronaria aislada.[1] Especialmente, pacientes de alto riesgo, edad avanzada y con múltiples comorbilidades, se vuelven susceptibles a las complicaciones de una doble intervención quirúrgica.[2] Varios grupos han evaluado la posibilidad de disminuir la agresión quirúrgica, ofreciendo una cirugía valvular mínimamente invasiva y un tratamiento endovascular coronario.[3,4] Las ventajas de la mínima invasión son la reducción del trauma, disminución del sangrado y una recuperación acelerada.[5] La sobrevida de una angioplastia coronaria con stents liberadores de fármaco también ha mejorado y disminuye notablemente la morbilidad perioperatoria. La combinación de estos abordajes en una suite híbrida nos ofrece una alternativa interesante y menos agresiva.

Caso Clínico

Se trata de una paciente de 54 años con obesidad, hipertensión arterial, diabetes tipo II, osteoporosis, hipotiroidismo y cardiopatía isquémica. Fue sometida previamente a las siguientes intervenciones: 1. Triple bypass coronario en 2009 con arteria mamaria a la descendente anterior e injertos venosos a una marginal y la coronaria derecha, 2. reoperación tres meses después por oclusión de los injertos venosos e insuficiencia mitral isquémica aguda, recibiendo otro injerto venoso a la derecha y una prótesis mecánica, 3. lavado y resutura esternal por mediastinitis y dehiscencia de la herida quirúrgica.

Tres años después se presentó con un cuadro de falla cardiaca aguda e isquemia inferior. La radiografía nos demuestra lo comentado anteriormente (fig. 1) y el ecocardiograma hace evidente la obstrucción de una valva (fig. 2), lo cual se confirma en la fluoroscopia donde se observa ocluido el injerto venoso derecho y una lesión crítica de la coronaria derecha (fig. 3).

El equipo multidisciplinario decide realizar lo siguiente: trombectomía protésica mínimamente invasiva con una técnica videoasistida y angioplastia de la coronaria derecha en la sala híbrida (fig. 4). El abordaje consistió en una minitoracotomia submamaria de 4 cm evitando las adherencias retroesternales con una canulación transfemoral periférica dirigida fluoroscópicamente para la derivación cardiopulmonar (fig. 5 y 6).

Se retiró un trombo del lado ventricular permitiendo la función de la prótesis (Fig. 7). Al término de la cirugía se realizó una angioplastia y colocación de dos stents liberadores de everolimus telescopados de 4/38 mm y 4/24 mm, (Fig. 8). Recibió 300 mg de Aspirina al inicio de la cirugía, heparina 100 UI/kg para la derivación cardiopulmonar revertido completamente para un ACT menor a 140, 150 mg de

clopidogrel al término de la hemostasia y 150 mg adicionales al término de la angioplastia. El sangrado total fue de 90 ml, no requirió transfusiones, fue extubada en el quirófano y cursó un día de terapia intensiva y cuatro días más de hospitalización.

Discusión

En un esfuerzo por reducir la agresión quirúrgica, los cirujanos están migrando a técnicas mínimamente invasivas. Esto permite tener una recuperación acelerada y reducir las complicaciones asociadas a una cirugía cardiaca. La unión con los cardiólogos intervencionistas en un quirófano híbrido nos permite atender simultáneamente casos como el presentado. En la actualidad nuestro grupo realiza todas las intervenciones valvulares por mínima invasión y cuando es necesario y no hay una lesión proximal de la DA, favorecemos al paciente con una solución híbrida. Esta es una alternativa terapéutica que debe ser resultado del consenso entre el paciente y el equipo multidisciplinario cardiovascular.

Conclusiones

El enfoque híbrido, combinando lo mejor de la cirugía de mínima invasión y las técnicas transcatéter le ofrece a los pacientes una morbilidad perioperatoria reducida. Es especialmente útil en pacientes de alto riesgo y en reoperaciones. En este caso se resolvió una urgencia de la manera menos agresiva, con un abordaje integral resuelto en un solo evento, logrando así una recuperación rápida y sin complicaciones.

Conflicto de interés: El Dr. Benigno Ferreira es proctor y consultor de Medtronic en cirugía cardiaca de mínima invasión.

Bibliografía:

1. Hannan EL, Wu C, Bennett EV, Carlson RE, Culliford AT, Gold JP, et al., Risk index for predicting in-hospital mortality for cardiac valve surgery. Ann Thorac Surg 2007;80:921–929.
2. Thourani VH, Weintraub WS, Craver JM, Jones EL, Gott JP, Brown WM, et al. Influence of concomitant CABG and urgent/emergent status on mitral valve replacement surgery. Ann Thorac Surg 2000;70:778–783.
3. Hao Hong, Long Wu, Qiang Wang, Yu D. Peng, Nian G. Dong. Results of a single-stage hybrid procedure for patients with coronary and mitral valve disease. Int J Card 2016;206:328-329.
4. Santana O, Funk M, Zamora C, Escolar E, Lamas GA, Lamelas J. Staged percutaneous coronary intervention and minimally invasive valve surgery: Results of a hybrid approach to concomitant coronary and valvular disease. J Thorac Cardiovasc Surg 2012;144:634-9
5. Raja SG, Navaratnarajah M. Impact of minimal access valve surgery on clinical outcomes: current best available evidence. J Card Surg. 2009;24:73-9.

Figura 1: Radiografía de torax.

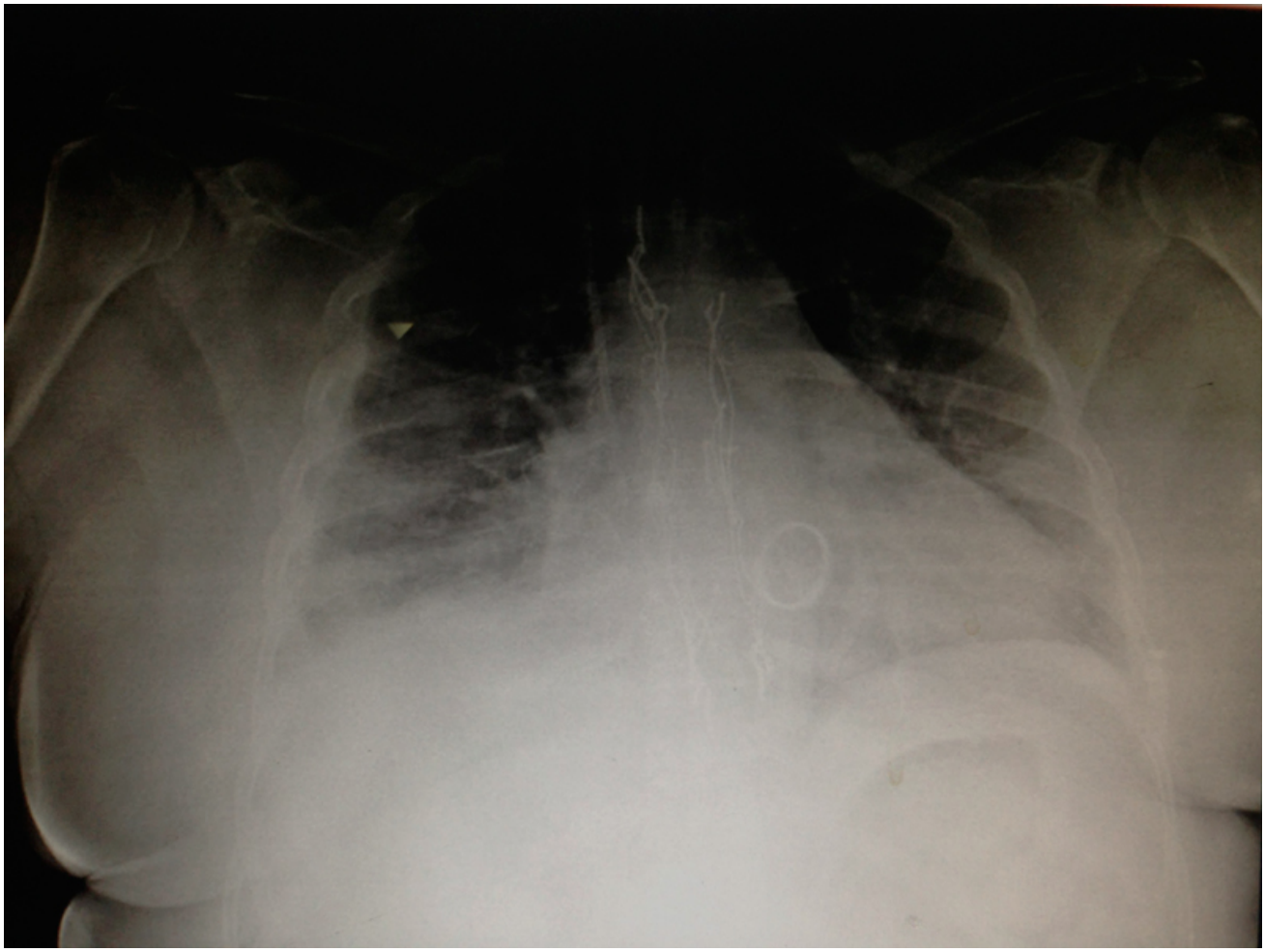

Figura 2: Ecocardiograma doppler.

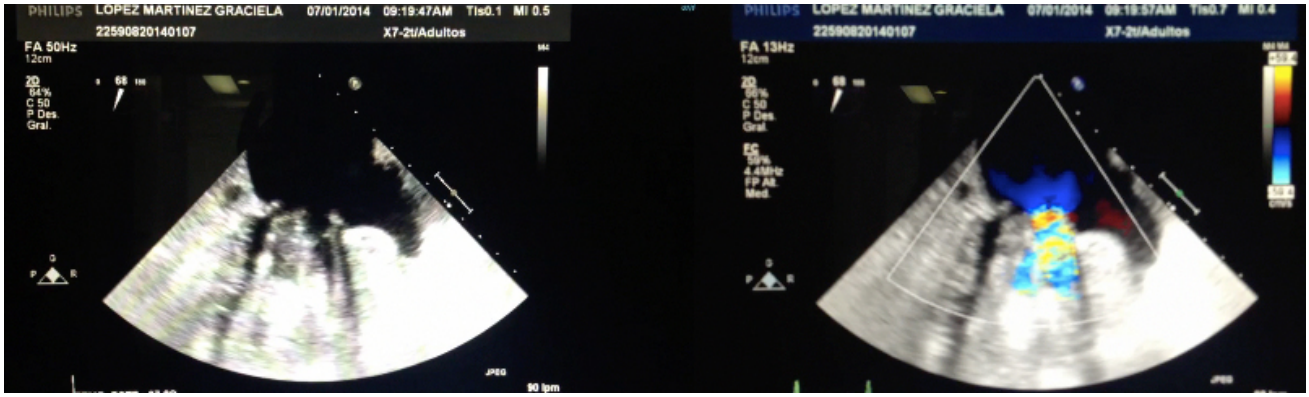

Figura 3: Angiografía.

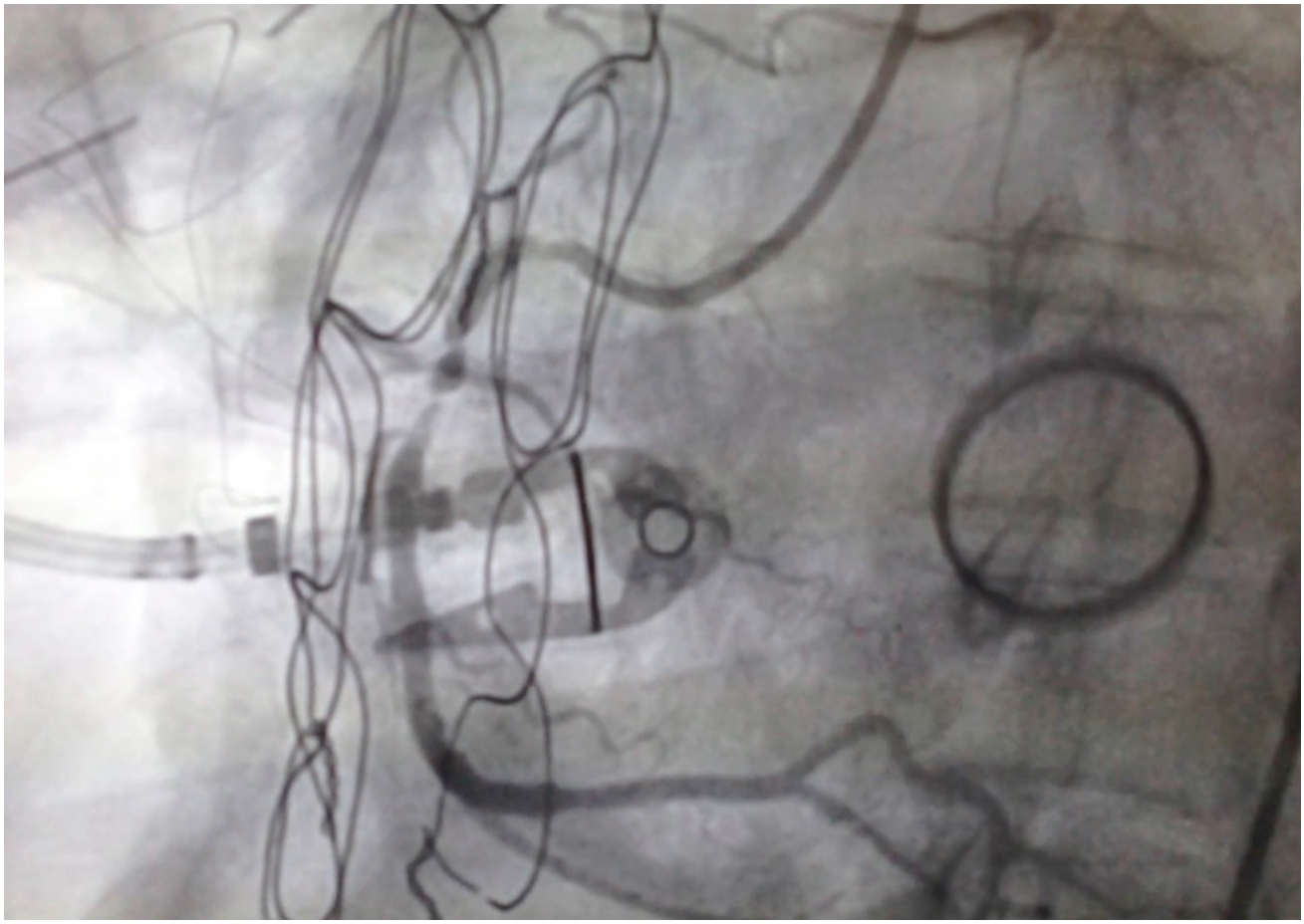

Figura 4: Sala de hemodinamia híbrida.



Figura 5: Minitoracotomía submamaria.



Figura 6: Canulación guiada por fluoroscopia.

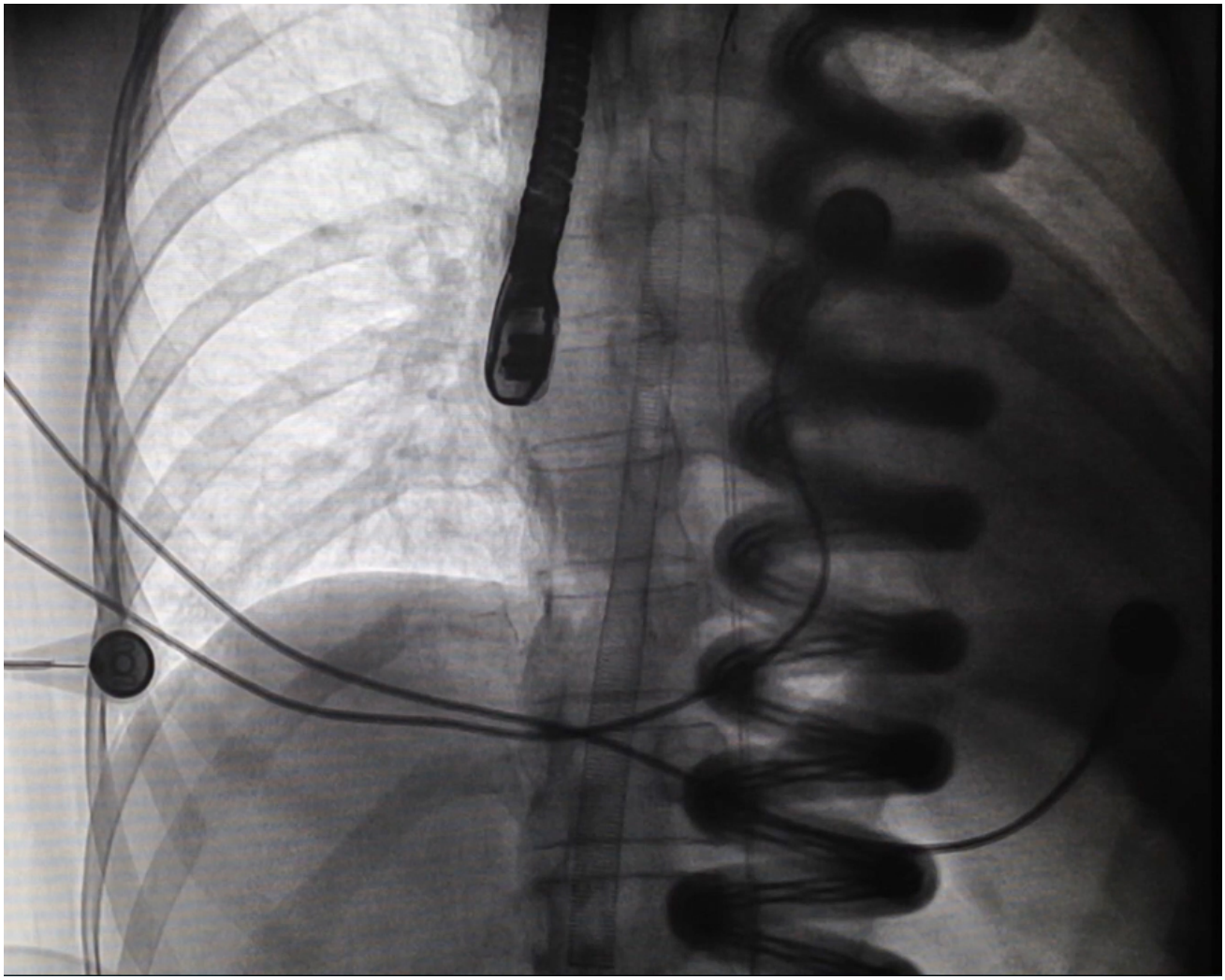

Figura 7: Prótesis mitral.

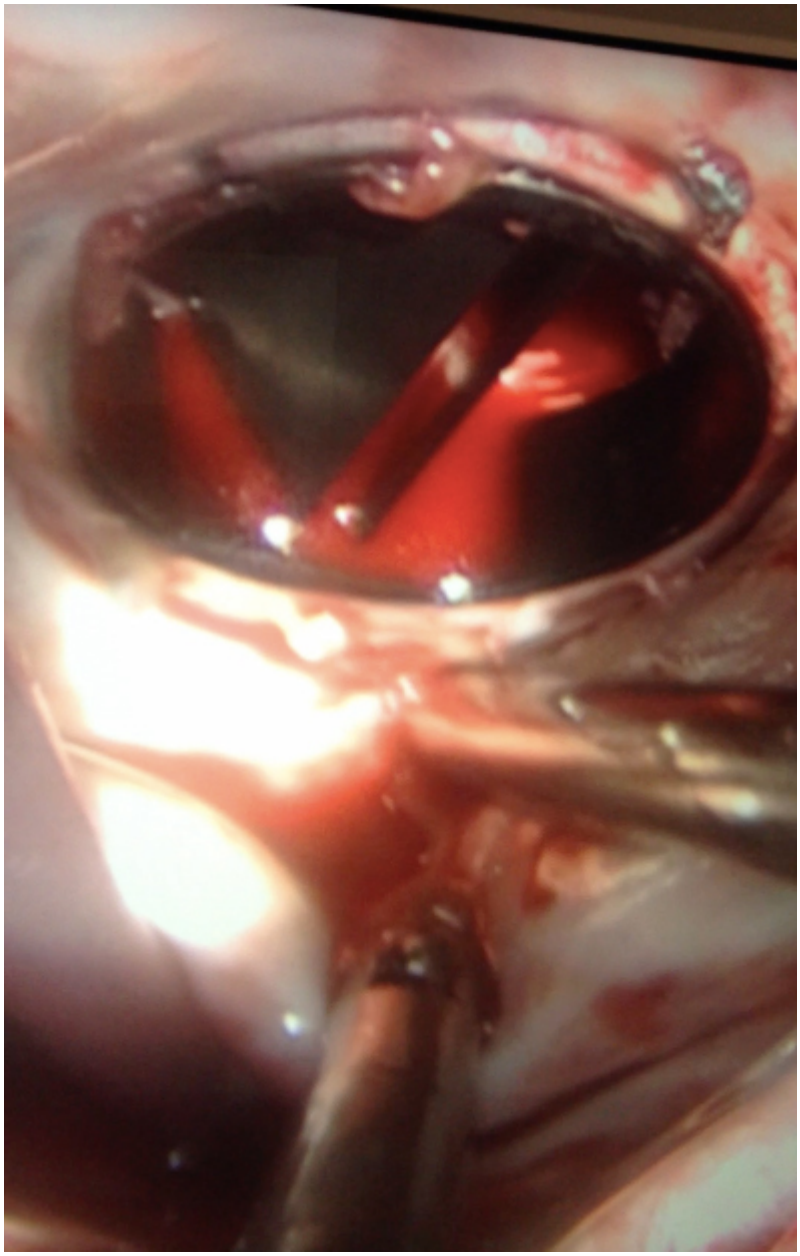

Figura 8. Angioplastia a coronaria derecha.

